Aus dem pathologischen Institut der Universität Basel
Vorsteher: Prof. Dr. med. A. Werthemann

Über Neurinome der Rückenmarkswurzeln

Inaugural-Dissertation

zur Erlangung der Doktorwürde
der Medizinischen Fakultät der Universität Basel

vorgelegt von

Rudolf Amacker

von Eischoll, Kt. Wallis

PHILOGRAPHISCHER VERLAG / BASEL 1938

Aus dem pathologischen Institut der Universität Basel
Vorsteher: Prof. Dr. med. A. Werthemann

Über Neurinome der Rückenmarkswurzeln

Inaugural-Dissertation

zur Erlangung der Doktorwürde
der Medizinischen Fakultät der Universität Basel

vorgelegt von

Rudolf Amacker

von Eischoll, Kt. Wallis

PHILOGRAPHISCHER VERLAG / BASEL 1938

Von der medizinischen Fakultät Basel genehmigt auf Antrag von Prof. Dr. med. A. Werthemann.

Tag der Promotion: 28. Januar 1938.

R. UNIV.
BIBLIOTHEEK
LEIDEN

Meinen lieben Eltern
in Dankbarkeit gewidmet.

Digitized by the Internet Archive
in 2026

https://archive.org/details/IA41546701_0099

Über Neurinome der Rückenmarkswurzeln.

„Die Geschichte des Neurinombegriffes ist eine Geschichte der Irrungen, ein bemerkenswertes Beispiel für die irreführende Macht, um mit Antoni zu reden, der Vorstellung über die Beobachtung.“ So schreibt Korbsch in einer Abhandlung über die Morphologie und die Genese des Neurinoms.

Der Name Neurinom wurde im Jahre 1910 von Verocay in die Literatur eingeführt. Seinen beiden Arbeiten „Multiple Geschwülste als Systemerkrankung am nervösen Apparate“ und „Zur Kenntnis des ‚Neurofibrom‘“ aus den Jahren 1908 und 1910 verdanken wir im Prinzip unsere gesamte heutige Kenntnis dieser Tumorart, vor allem die ihrer Hauptmerkmale. Verocay verstand darunter eine Nervengeschwulst, die von den Zellen der Schwannschen Scheide, bzw. deren Vorstufen, gebildet wird. Diese Tumoren müssen auf eine Entwicklungsstörung in der embryonalen Anlage des Nervensystems zurückgeführt werden.

1803 hat Odier zum ersten Mal eine Bezeichnung geschaffen für Nervengeschwulst. Er nannte sie Neurom und verstand darunter alle von Nerven ausgehenden Tumoren, ohne Rücksicht auf ihren histologischen Aufbau. Über die Natur dieser Geschwülste war man aber gleich von Anfang an nicht einig.

Virchow teilte dann auf Grund histologischer Untersuchungen diese Tumoren in wahre, gemischte und falsche Neurome ein. Bei den wahren Neuromen nahm Virchow eine wirkliche Wucherung der Nervenfaser an. Je nachdem es sich dabei um marklose und markhaltige Nervenfasern handelte, unterschied er amyelinische und myelinische Tumoren. Die falschen Neurome nehmen ihren Ausgangspunkt vom Bindegewebe des Nerven. Kommen beide Gewebsarten gleichzeitig vor, so spricht er von gemischten Neuromen. Bald wurde aber auch diese Einteilung heftig angegriffen. Im allgemeinen standen sich zwei Auffassungen gegenüber: die eine vertrat mehr die neurogene Abstammung dieser Tumoren, die andere ließ nur ihre bindegewebige Natur gelten. Zu den Forschern der ersten Gruppe gehörten besonders Heller, Wegener und Soyka, zu den Anhängern der Lehre von der bindegewebigen Natur Genersich und Takacs. Letzterer be-

obachtete einen Knoten an der achten hinteren Rückenmarkswurzel. Krause glaubt, daß es unmöglich sei, die Schwannschen Scheidenkerne von den Spindelzellkernen des Sarkomgewebes zu unterscheiden.

Da kam von Recklinghausen im Jahre 1882 und veröffentlichte seine Arbeit „Über die multiplen Fibrome der Haut und ihre Beziehungen zu den multiplen Neuromen der Haut". Er vertrat die Ansicht, daß beide Tumorarten ihren Ausgangspunkt vom Endo- und Perineurium nähmen. Er läßt die Schwannschen Scheiden als geschwulstbildendes Element ganz außer acht. Seit dieser Zeit hielt man die Nerventumoren allgemein für mesodermaler Herkunft. Die multiplen Tumoren der Nervenstämme wurden als Fibrome anerkannt. Askanazy beschrieb Fälle, bei denen neben Bindegewebssubstanz auch das nervöse Gewebe beteiligt war. Er rechnete diese Tumoren zu den gemischten Neuromen Virchows und nannte sie „Neurofibrom". Französische Autoren wie Durante, Gautier und Tripier bekannten sich wieder mehr zu den wahren Neuromen Virchows. Nach ihnen sind die Knoten an den peripheren Nerven aus den Zellen der Schwannschen Scheide aufgebaut. Immer mehr erweiterte sich dann die Kenntnis dessen, was wir heute Neurinom nennen. Es kamen immer häufiger Mitteilungen über sogenannte Ganglioneurome. Kohn und Held konnten beweisen, daß die Schwannschen Zellen ektodermaler Natur seien. Gestützt auf die Studien dieser beiden Autoren konnte nun Verocay eine neue Auffassung von der Natur dieser Tumoren vermitteln. In einer Abhandlung über die „Rankenneurome", die zwischen den beiden Veröffentlichungen von Verocay erschien, sprach sich Wegelin für die Herkunft der Neurome vom Endo- und Perineurium aus und widersprach heftig der Abstammungslehre von den Schwannschen Elementen.

Verocay findet bei der Untersuchung von zwei Fällen mit multiplen Nerventumoren ein besonderes neurogenes Gewebe, welches er weder mit Nervenfasergewebe noch mit typischem Gliagewebe identifizieren konnte. Er nimmt als geschwulstbildendes Material die gewucherten Schwannschen Scheidenzellen an. Eingehend werden die Merkmale des Gewebes geschildert. Das Bindegewebe beteiligt sich nicht überall in gleichem Maße an der Geschwulst. „Ich glaube aber, daß man nicht berechtigt ist, deswegen, weil in manchen Schnitten die eine oder andere Geschwulst ausschließlich aus Bindegewebe zusammengesetzt zu sein scheint, ohne weiteres die Diagnose Fibrom zu stellen. Das Bindegewebe

beteiligt sich bekanntlich in mehr oder minder ausgesprochener Weise an der Bildung jeder Geschwulst.“ Neugebildete Nervenfasern, die wahrscheinlich nicht sehr oft vorkommen, hält er mit Beneke als einen Reparationsversuch in beschränktem Grade. Verocay schlägt nun für derartige Geschwülste den Namen „Neurinom“ (= „Nervenfasergeschwulst“) vor; ist das Bindegewebe stärker beteiligt, nennt er die Geschwulst „Neurinofibrom“. Einige Jahre vor Verocay veröffentlichten Henneberg und Koch einen Fall, bei dem sich auch mikroskopisch weitgehende Übereinstimmung mit den von Verocay erhobenen Befunden findet.

Rund 100 Jahre waren vergangen, während man nach einer Lösung des „Neurom“-Problems gesucht hatte.

Zahlreiche Veröffentlichungen folgten nun den Verocayschen Arbeiten. Viele bestätigten die Ansicht Verocays, andere widersprachen heftig, wieder andere vertraten eine mehr vermittelnde Rolle. Wohl aber sind sich die Autoren darin einig, daß es sich beim Neurinom um den Ausdruck einer Entwicklungsstörung in einer sehr frühen Anlage des Nervensystems handelt. Die Vorstufen der Schwannschen Zellen, Antoni bezeichnet sie als Lemmoblasten, sind ursprünglich in der Ganglienleiste gelegen. Die Ganglienleiste ist in einem frühen Stadium der Entwicklung größtenteils intramedullär gelegen. Auf dieses Stadium der Entwicklung wird von Antoni auch die Genese der zentralen Neurinome zurückgeführt. Durch die Annahme eines einzelnen Zellelementes als Geschwulstmatrix wird wohl auch am Besten der einförmige Bau des Neurinoms erklärt. Die gleiche Ansicht vertritt Bielschowsky, der auch die Gliome auf eine fehlerhafte Keimanlage zurückführt. „Bei unvollkommener Nahtbildung zwischen beiden Seitenplatten bleibt ein beträchtlicher Teil des hier deponierten Keimmaterials liegen. Es gelangt nicht zur regelrechten Entfaltung bzw. Abwanderung.“ Und weiter: „ — — — derselbe Mangel an telokinetischer Energie, der bei der Syringomyelie bzw. bei den ihr verwandten dysraphischen Störungen für die Elemente in der hinteren Schließungslinie zu postulieren ist, tritt bei der Neurinombildung an den Zellen der Ganglienleiste, von denen die Versorgung der Peripherie mit Schwannschen Zellen ausgeht, zutage.“ Es verharrt also mehr oder weniger embryonales Keimmaterial in der Nähe der ursprünglichen Bildungsstätte.

Die Beziehungen des Neurinoms zum Neurofibrom Recklinghausens sind noch heute nicht geklärt. Für Verocay ist das Neurinom identisch mit dem Neurofibrom. Die gleiche Ansicht

vertreten Herxheimer und Roth, Askanazy, Antoni, Peskatori, Wallner, Korbsch u. a. Gegenteiliger Ansicht ist Sommer. Ebenso will Kaufmann nicht die Neurofibromatose als Neurinomatose bezeichnen. Wegelin, Harbitz und Schnitzer gehen auch nicht einig mit der Identifizierung von Neurinomatose mit Neurofibromatose.

Das mikroskopische Bild des Neurinoms ist charakterisiert durch kernhaltige, fein fibrillierte, geschlängelte Bänder oder Bündel mit palisadenartiger, paralleler Kernstellung und feiner bündelförmig angeordneter Fibrillen und Fasern (Kaufmann).

Als Färbemethoden haben sich besonders bewährt die gebräuchlichen Hämatoxylin-Eosin und van Gieson Färbungen, ferner die Bindegewebsfärbung nach Mallory, sowie die Markscheidenfärbungen nach Weigert, Bielschowsky, Spielmeyer, Ranke, Gierlich-Herxheimer. Zur Darstellung markloser Nervenfasern wird oft die Urancarminfärbung nach Schmaus-Chilesotti angewandt. Besonders wertvolle Aufschlüsse und schöne Bilder geben, insbesondere im Vergleich mit van Gieson-Schnitten, die Mallorysche und die Rankesche Methode. (Korbsch). Im van Gieson-Präparat färbt sich die Grundsubstanz gelbbraun. Bei stärkerer Vergrößerung zeigt sich eine faserige Struktur. Die Fibrillen zeigen an manchen Stellen Verflechtungsfiguren und Wirbelbildung.

Makroskopisch erscheint das Gewebe auf dem Schnitt weißgelb. Man erkennt besonders bei kleinen Neurinomen schon makroskopisch oft den Zusammenhang des Tumors mit dem Nerven, aus dem er entstanden ist. Der Tumor kann sich einem Nervenaste seitlich anlegen oder aber auch in seinen Verlauf als Verdickung eingeschaltet sein. Meist läuft der Nerv durch die bindegewebige Kapsel des Tumors. Die Wucherung kann sich auch, doch selten, um den Nerven herum ausbreiten, sodaß der Nerv selbst eingeschlossen wird.

Die Gestalt der Neurinome ist mannigfaltig.

Interessant sind die Sanduhrgeschwülste des Rückenmarks. Das Neurinom geht dabei vorzugsweise von den hinteren Nervenwurzeln im Spinalkanal aus und folgt dem Nerven noch ein Stück ins Mediastinum. Die Brücke ist im foramen intervertebrale. Entgegen früherer Mitteilungen in der Literatur kommen neuerdings Naffziger, Howard und Brown auf Grund 15 eigener Beobachtungen zur Anschauung, daß diese Sanduhrgeschwülste nicht

so selten sind, wie man gewöhnlich annimmt. Große Tumoren können dabei im Thorax Verdrängungserscheinungen machen und röntgenologische Symptome. Oft wird auch nur der intraspinale Teil entdeckt. Ein Kuriosum stellen diejenigen dieser Fälle dar, bei denen sich nach der Entfernung ein Hydrothorax herausstellte. Dieser war mit Rückenmarksflüssigkeit gefüllt. Die Geschwulst war nämlich bei ihrer Entfernung nicht als solche erkannt worden, und infolge der Eröffnung der Dura gelangte die Rückenmarksflüssigkeit in die Operationshöhle.

Die Größe der Neurinome schwankt zwischen Hirsekorn- bis Kleinkindskopfgröße.

Auch die Lokalisation der Neurinome ist sehr verschieden. Die typischen Neurinome sind Geschwülste des peripheren Nervensystems und finden sich, wie bekannt, gehäuft bei der Recklinghausenschen Krankheit. Doch werden in vereinzelten Fällen auch im Bereiche des zentralen Nervensystems Neurinome beobachtet. Antoni fand im Jahre 1919 unter 37 Fällen von Neurofibromatose acht mal zentrale Neurinome. Scheinker erwähnt dazu ähnliche Beobachtungen von Kirch, Molter, Bielschowsky und Rose, Struwe und Steuer, Förster und Gagel, Heinze. In allen diesen Fällen soll es sich um eine zentrale Form der Recklinghausenschen Krankheit gehandelt haben. Ein solitäres Neurinom des Gehirns wurde zum ersten Male von H. Josephy im Jahre 1924 beschrieben und als Unikum dargestellt. Cushing und Bailey haben auf Grund eigener Erfahrungen die Existenz zentraler Neurinome in Abrede gestellt und betrachteten den von H. Josephy mitgeteilten Tumor als ein Spongioblastom. Im Laufe der letzten Jahre wurden aber mehrere Fälle mitgeteilt, welche als zentrale Neurinome anerkannt werden müssen. So die Fälle von Mac Pherson, Josephy (1932), Heinze, Förster und Gagel, Scheinker. (Zitiert nach Scheinker: Beitrag zur Frage der zentralen Neurinome).

Im Zentralblatt für Neurologie und Psychiatrie, Band 81, 1936 wurde referiert über eine interessante Statistik der Geschwülste der peripheren Nerven. Geschickter, Baltimore, berichtet darin über 900 Fälle von Nervengeschwülsten seines Institutes. Verfasser geht von der Virchowschen Einteilung in „falsche“ und „echte“ Nervengeschwülste aus. Die ersteren, die von den Nervenscheiden augehen, sind die weitaus häufigeren. Die solitären Nervenscheidengeschwülste können in eine „differenzierte“ und eine „undifferenzierte“ Grupppe eingeteilt werden. Die ersteren,

die meist viel Bindegewebe führen und abgekapselt sind, sind vertreten in den Fibroblastomen, den Neurinomen, den Schwannomen, den Neurilemmomen und den Lemmomen; die letzteren, die auch nicht abgekapselt sein und überdies maligne entarten können, in den Fibromyxomen, Fibroneurinomen, den myxoiden Neurinomen und anderen.

Unter 900 Fällen von Nervengeschwülsten seines Institutes fand Verfasser 850 falsche Neurome (Tumoren der Nervenscheide) und nur 50 echte Neurome (Tumoren der Nervenfaser). Die falschen setzten sich zusammen aus 350 myxoiden Neurinomen (Neurilemmoblastome), 350 Sarkomen der Nervenscheide und 150 Palisadenneurinomen (Neurilemmome); die echten aus 40 Amputationsneuromen, 8 Ganglioneuromen und 2 peripheren Neuroepitheliomen. Verfasser geht dann auf die einzelnen Gruppen näher ein.

I Palisadenneurinome entstammen den Scheiden der subkutanen Nerven, Nervenwurzeln oder Hirnnerven, haben eine Kapsel aus Perineurium, sind solitär. Die Hirnnerven sind häufiger befallen als die peripheren Nerven. 80% aller Fälle betreffen 30—50-jährige. (Der Hauptgipfel der Sarkome liegt zwischen 30. und 40. Lebensjahr.) — Histologisch betrachtet sind sie benigne, der größte Teil besteht aus parallel angeordnetem, kollagenem Bindegewebe. Ihre Zellen entstammen der Schwannschen Scheide. Nur ganz selten werden sie bösartig. Extramedulläre Palisadenneurinome des Rückenmarks, die ebenfalls zu dieser Gruppe gehören, werden intra und extradural im Rückenmarkskanal gefunden, von der Halsregion bis zur Cauda equina. Sie sind manchmal multipel oder vergesellschaftet mit einzelnen anderen Tumoren (Z. B. bei Recklinghausenscher Krankheit).

II Die Neurilemmoblastome unterscheiden sich von den Palisadenneurinomen sowohl in klinischer wie in pathologisch- anatomischer Hinsicht. Diese kommen auch bei Kindern nicht selten vor. Die meisten sind nicht abgekapselt und neigen zu maligner Entartung. — Die Neurofibromatose von Recklinghausen ist eine congenitale Störung, häufig vergesellschaftet mit meningealen Geschwülsten, Lipomen, Angiomen, Spinabifida usw. Verfasser fand in seinem Material keine Heredität.

III Die Nervenfasern enthaltenden Geschwülste (echte Neurome).

Da im folgenden über einen eigenen Fall eines solitären Wurzelneurinoms berichtet werden soll, möchte ich vorerst noch einige ähnliche Fälle aus der Literatur kurz anführen.

Im allgemeinen sollen die sensiblen Wurzeln eher von Neurinomen befallen werden als die motorischen (Antoni).

Bruce und Mott beschrieben 1887 einen Tumor der 5. hinteren Thorakalwurzel. Sie bezeichneten ihn als „Mixofibrom". Nach ihren Beschreibungen handelt es sich hier um ein Neurinom. Im Jahre 1888 wurde von Gowers und Horsley ein als „Fibromyxoma" benannter Tumor in Höhe der hinteren dritten und vierten Dorsalwurzel beschrieben. Auch ihre Beschreibung ist die eines heutigen Neurinoms. (Zitiert nach Korbsch). Einen Fall von Wurzelneurinom veröffentlichte Christensen. Ein bisher gesunder 48-jähriger Mann erlitt an der linken Brustseite ein Trauma. 1¼ Jahre gesund, nachher ziehende, nagende, gegen die Wirbelsäule ausstrahlende Schmerzen, welche den zur Zeit des Trauma entstandenen ähnelten und trotz Behandlung anhielten. Er mußte seine Arbeit aufgeben. Er klagte einzig über diese Schmerzen. Schwache Abdominalreflexe, leicht erhöhte Patellarreflexe. Ausgesprochene Spondylitis im niedersten Dorsalteil der Wirbelsäule und leichte dextroconvexe Skoliose. Eiweiß vermehrt. Man war geneigt, die Klage des Patienten als eine einem funktionellen Leiden entsprechende zu betrachten. Doch die Lumbalpunktion ergab Anhaltspunkte für ein Leiden des Z. N. S. Suboccipitale Immetalininjektion zeigte teilweisen Stop am 6. Rückenmarkswirbel. Verfasser meinte, es sei dort ein Tumor. Bei der Operation fand man ein mandelgroßes Neurinom, ausgehend von der 6. und 7. Wurzel. Verfasser bemerkt zu diesem Fall, daß nach Untersuchungen Elsbergs radikuläre Schmerzen und hohe Eiweißwerte für Neurinom sprechen.

Jura beschreibt ein Neurinom des 7. Halsnerven bei einem 47-jährigen Patienten, der vor 25 Jahren erkrankte. Damals physikalische Behandlung. Völliger Rückgang der Beschwerden. Zwei Jahre vor dem Tode wieder Beschwerden. Operation. 4 Tage nach der Operation Exitus an Pneumonie. Die Wurzelpartien des 7. Halsnerven waren völlig zerstört. Das foramen intervertebrale war sehr stark verbreitert. Die histologische Untersuchung der Knochendelle ergab die Merkmale einer Druckusur, hervorgerufen durch einen stetigen, lange andauernden Druck des Tumors. Das Rückenmark zeigte an der Stelle der Eindellung durch den Tumor eine Erweichung. Die Knochenveränderungen werden hier im Ge-

gensatz zu einer Theorie von Coenen, der die Wirbelveränderungen bei den Neurinomen als Folge einer Entwicklungshemmung auffaßte, als Druckatrophie gedeutet. Es wird ferner auf das langsame Wachstum der Geschwulst hingewiesen. Beginn der klinischen Erscheinungen 25 Jahre vor dem Tode, 20-jähriges, symptomfreies Intervall.

Bei einem von Zeckel beschriebenen Fall handelt es sich um ein Neurinom einer Wurzelfaser in Höhe von D 10. Kompression des Rückenmarkes. Durch eine Blutung innerhalb der Geschwulst wurde eine akute Verschlechterung des klinischen Zustandes mit völliger Querschnittslähmung und aufsteigender Infektion der Harnwege hervorgerufen. Die operative Entfernung der Geschwulst führte zu vollkommener Heilung.

In seinem neuropathologischen Mitteilungen beschreibt Bielschowsky ein kleines Neurinom im Bereiche der 3. Lendenwurzel. Dieses blieb klinisch ohne Manifestation. Dieses Neurinom war allerdings nicht solitär. Bei demselben Individuum fand Verfasser ein ausgedehntes Glioblastoma multiforme im parietooccipitalen Teil der linken Großhirnhemisphäre und im Rückenmark die Erscheinungen einer Dysplasie, die sich im unteren Cervikalmark am stärksten manifestiert. Sie bildet das histo-pathologische Bild einer Gliose. Die Dysplasie war weiter durch die ganze Länge des Rückenmarks verfolgbar. Das Zusammentreffen des Gehirnblastoms mit den Rückenmarks- und Wurzelveränderungen darf nicht als etwas Zufälliges betrachtet werden. Es soll sich bei all diesen Phänomen um embryonale Fehlbildungen handeln.

Korbsch berichtet von einem großen Tumor des Brust-Lenden-Markes, der operiert wurde. Er liegt dem Rückenmark dorsal auf und reicht vom 11. Brustwirbel bis zum Conus. Er scheint diffus in das Mark überzugehen, hebt sich aber am Conus deutlich vorspringend ab. Seine Entfernung gelingt nur teilweise, weil der Übergang in gesunde Markteile nicht deutlich zu erkennen ist. Bei der Auslösung wird eine hintere Wurzel auf der rechten Seite mitabgerissen. Es handelt sich um ein Neurinom. Ob der Tumor von der bei der Operation abgerissenen hinteren rechtsseitigen Wurzel ausging, kann der Verfasser nicht sicher feststellen, es wäre aber nach dem histologischen Bilde denkbar. Korbsch beschreibt in dieser Arbeit sehr eingehend die Histologie des Neurinoms. Ich werde auf diese Arbeit später eingehender zurückkommen.

Über ein von einer vorderen Wurzel ausgehendes Neurinom berichtet Veraguth. Der Tumor hatte das Rückenmark nach

hinten komprimiert. Er war zum Teil intramedullär. Das Neurinom wurde operativ entfernt. Seine Auslösung gelang unter Opferung von Rückenmarkssubstanz und Wurzeln.

In den letzten Jahren erschienen immer mehr Mitteilungen, die Neurinome im Bereiche der Cauda equina als keine Seltenheit betrachten. Karl M. Walthard hat einen Fall mit dem Symptomenkomplex einer Caudaerkrankung beschrieben, die durch ein Neurinom hervorgerufen wurde.

In einer Inaugural Dissertation aus dem Jahre 1936 über die Geschwülste der Cauda equina beschreibt Becker einen Fall eines cystischen, pflaumengroßen Neurinoms der Cauda equina. — Bei der systematischen Untersuchung der Cauda equina in 214 Fällen fand Zschau in dem überraschend hohen Prozentsatz von 11,2% Neurinome an den Nervenwurzeln. Sie hatten nie klinische Erscheinungen gemacht. Die stecknadelkopf- bis -selten-linsengroßen Geschwülstchen sind meist zwischen den Fasern eines sekundären Nervenbündels gelegen und treiben dieses auf. Die Nervenfasern biegen meist seitlich um den Tumor aus, selten ziehen sie durch ihn hindurch, der Tumor hat nichts mit ihnen zu tun. Zschau hält die Abstammung dieser Tumoren von Schwannschen Zellen oder nervösen Elementen in keiner Weise für bewiesen.

Und nun zum eigenen Fall. Die Krankengeschichte wurde mir von den Herren Prof. Henschen und R. Staehelin gütigst zur Einsicht überlassen, wofür ich ihnen an dieser Stelle danken möchte. Soweit dies zum Verständnis des Falles nötig ist, werde ich die Krankengeschichte anführen.

> B. F., 60 Jahre alt, Bäckermeister, wurde am 25. 9. 35 von der medizinischen Klinik der Universität Basel unter der Diagnose Rückenmarkstumor in Höhe des 6. Brustwirbels mit Querschnittsläsion der chirurgischen Abteilung überwiesen.
>
> Familien-Anamnese: Vater mit 60 Jahren an Wassersucht gestorben, Mutter mit 65 Jahren an einem Herzleiden. Eine 52-jährige Schwester ist gesund. 3 Kinder sind gesund. Eine Tante geisteskrank. In der Familie ist nichts von Carcinom oder von Tuberkulose bekannt. Persönliche Anamnese: als Kind Masern und Rotsucht. Vor 40 Jahren Gonorrhoe, welche jetzt ganz ausgeheilt sein soll. 1896 machte Patient Militärdienst. Damals machte er eine Rippenfellentzündung links durch. Außer einem gelegentlichen Husten war der Patient seither angeblich immer gesund. Jetzige Erkrankung: vor 1½ Jahren bemerkte Patient eine immer stärker werdende Müdigkeit in beiden Beinen, besonders links, dabei Stechen in den Knien und Hüftgelenken.

Im Februar dieses Jahres erkrankte er an einer Grippe. Er war 3 Wochen bettlägerig. Beim Aufstehen bemerkte er, daß er fast nicht mehr gehen konnte. Auf Massieren besserte sich dieser Zustand nicht. Ganz allmählich ging die Gehfähigkeit ganz verloren. Seit einem Monat sollen die Empfindungen in den Beinen abgestumpft sein. Sonst klagt der Patient nur über Schwierigkeiten beim Wasserlösen, indem es seit 1—2 Jahren ganz langsam vor sich gehe, auch bleibe häufig etwas zurück. (Paraesthesien habe der Patient nie gespürt.) Er habe keine Schmerzen, nur eine steife Lähmung in den Beinen. Stuhl ist normal geregelt. Alkohol und Nikotin werden mäßig zu sich genommen. Schlaf gut, Appetit gut.

Allgem. Status: mittelgroßer Patient. Pykniker. Muskulatur gut angelegt. Ernährungszustand gut. Sensorium frei. Kopf: In allen physiologischen Richtungen frei beweglich. Augen: Pupillen rund, isokor., reagieren prompt auf Licht und Convergenz. Skleren weiß, Konjunktiven gut durchblutet. Lider zeigen keine Ptose, kein Flattern. Gehör: Gut. Nervenstämme indolent. Mundhöhle: Tonsillen beidseits nicht vergrößert, nicht gerötet. Zunge feucht, etwas weißlich belegt. Hals: Schlecht abgesetzt. Struma nicht palpabel. Andere Drüsen nicht palpabel. Thorax: Symmetrisch, faßförmig; epigastrischer Winkel kleiner als 90^0. Wirbelsäule nicht druckempfindlich. Atmung ruhig, ausgiebig, symmetrisch. Lungen: Grenzen gut verschieblich. Bronchitisches Rasselgeräusch auf beiden Lungen, besonders über der rechten Basis. Herz: Grenzen nicht verbreitert. Aktion regelmäßig, gleichmäßig, nicht frequent. Töne mittellaut, rein. 2. Pt= 2. At. Puls: Regelmäßig, gleichmäßig, nicht frequent, mittelhart, mittelgroß. Abdomen: Aufgetrieben, gespannt, adipös. 3 Querfinger oberhalb des Nabels in der Linea alba eine leichte Verwölbung, darunter eine deutliche, weiche Resistenz, die leicht zurückzudrücken ist. (Hernie). Keine Druckempfindlichkeit, keine Flankendämpfung. Leber und Milz nicht vergrößert. Nierengegend beidseits frei. Inguinale Lymphdrüse nicht palpabel. Äußere Genitalien o. B. — Extremitäten: Obere Extremitäten normal in Sensibilität und Motilität. Untere Extremitäten zeigen starke Motilitäts- und Sensibilitätsstörungen nach dem Typus der Querschnittsaffektion. Starke Parese des linken und besonders des rechten Beines, starke Hypaesthesie bis auf Höhe des processus xiphoideus. Auf der Höhe des Xiphoids eine gürtelförmige, fingerbreite hyperaesthetische Zone. Die Streckseite des linken Beines ist besonders stark hypästhetisch gegen Temperatur und gegen Schmerz, ebenso Bauch und Lendengegend. Hypaesthesie gegen Berührung besteht überall vom processus xiphoideus an abwärts. Ausgespart wird eine velosattelförmige Figur. — Knöchelödeme beider Beine. Reflexe: Bicepsrefl. beidseits auslösbar. Tricepsrefl. rechts

negativ, links vorhanden. Radiusrefl. beidseits positiv, Ulnarefl. ebenso. Bauchdeckenreflexe gar nicht auslösbar. Patellarrefl. rechts stark, links sehr stark positiv. Achillessehnenrefl. beidseits stark positiv. Plantarrefl, beidseits negativ. Babinsky schwach positiv. Gordon und Oppenheim negativ. Die reflexogene Zone beim Patellarrefl. stark verbreitert. Leichter Klonus. — Es besteht kein Tremor. Der Finger-Nasenspitzversuch ist negativ. — Bei der rektalen Untersuchung wird der Sphinkterwiderstand etwas geringer als normal befunden. Prostata sehr verhärtet und in ihrer Lage fixiert, nicht eigentlich vergrößert. Knoten nicht tastbar. Im Liegen spontanes Wasserlösen erschwert; Katheterismus glatt. Blutbefund: Hämoglobin 94%. Erythroc. 5 088 000. Leukoc. 8900. F. I. 0,94. — Blutbild: Stabkernige 9,0%; mehrkernige neutrophile Leukoc. 60%; Lymphoc. 15.0%; Große mononukleäre Zellen 11,0%; eosinophile L. 4,3%; Mastzellen 0,7%. — Senkung: 4/10/64. — Harnstoff: 28 mg %. — Occipitalpunktion: 1 Zelle pro ccmm. Pandy mäßig stark positiv; Nonne leicht negativ. Röntgenaufnahme der Dorsal- und Lumbalwirbelsäule. 2 ccm Lipiodol werden in den Rückenmarkssack eingelassen. Beim Tiefersinken findet sich ein vorübergehender Stop etwa in der Höhe des 5.—6. Thorakalwirbels. Das Jodipin grenzt nach unten konkav, nach oben gradlinig ab. Eine Viertelstunde nach der Injektion finden sich noch lediglich kleine Jodipinreste in diesem Bezirk. Durch Kopftieflagerung sinkt das Lipiodol in die Thorakalabschnitte zurück und findet hier in Höhe des 7. Brustwirbelkörpers ebenfalls einen Stop vor, der jedoch auch wieder langsam überwunden werden kann. — Der Befund spricht für einen raumbeengenden Prozeß im Bereiche des 6. Brustwirbelkörpers. Der Verschluß des Rückenmarkkanals ist aber nicht vollständig. — In den folgenden Tagen machte Patient eine Bronchopneumonie durch. Während der Pneumonie entwickelte sich bei der fast unbeweglichen Lage des Patienten ein Dekubitus der linken Gesäßbacke und über dem Sakrum. Dieser zeigte sehr wenig Tendenz zur Besserung. Bezüglich Motilität und Sensibilität hatte sich nichts geändert. In der Folgezeit traten starke Krämpfe im Unterleib auf, schon bei geringer Berührung. Atropin besserte die Krämpfe vorübergehend. Röntgenaufnahme zeigt keinen pathologischen Darmbefund. Am 4. 3. 36 steht in der Krankengeschichte, daß Patient sehr schnell abschwäche. Es treten Fieberzacken auf. Patient klagt nun auch über Schmerzen in den Beinen. Am 10. 3. 36 exitus.

Die Sektion wurde ausgeführt von Prof. Werthemann.

Sektionsprotokoll Nr. 237/36.

Leiche eines alten ziemlich stark abgemagerten Mannes in ausgebildeter Totenstarre mit Leichenflecken an den abhängigen Par-

tien. Im Bereiche des Sakrum und des Gesäßes findet sich ein großer, tiefgreifender, ganz schmutzig belegter und übelriechender Dekubitus. Die unteren Extremitäten zeigen starke Muskelatrophie, namentlich der linke Unterschenkel, sowie an beiden Fersen kleine Dekubitalgeschwüre. Das subkutane Fettgewebe ist in mittlerer Schicht eher dunkelgelb vorhanden. Das große Netz überdeckt die Dünndarmschlingen, ist freibeweglich. Die Darmschlingen sind richtig gelagert, der Wurmfortsatz ganz dünn, weißlich, retrocökal verwachsen. Die Leber sehr groß, nimmt fast den ganzen Oberbauchraum ein. Das Zwerchfell beiderseits etwas nach aufwärts gedrängt, steht rechts im 3., links im 4. I C R. Die Milz ist vergrößert, weich, frei. Die Rippenknorpel sind verknöchert. Die Lungen sinken etwas zurück und sind nur in den Randteilen ein wenig gebläht. Der rechte Unterlappen ist ausgedehnt verwachsen. Herzbeutel zeigt mehrere Verwachsungen. Das Herz ist auffallend schlaff, der Klappenapparat in Ordnung, die Kranzgefäße zeigen sklerotische Einlagerungen. Der Herzmuskel ist sehr stark braunatrophisch, auffallend dünn, schlaff, trüb geschwollen. Die rechte Lunge zeigt ausgedehnt bindegewebige Verwachsung. Die oberen Partien sind teilweise noch frei, die Pleura spiegelnd. Auf der Schnittfläche ist das Gewebe sehr bluthaltig, dunkelrot, im allgemeinen noch gut lufthaltig. In den Bronchien findet sich reichlich schleimiger Inhalt, die Schleimhaut ist gerötet. Subpleural im Oberlappen ein alter Kalkherd mit starker schiefriger Induration. Die Hiluslymphdrüsen sind stark anthrakotisch. Die linke Lunge zeigt im Großen und Ganzen spiegelnde Pleura, nur an wenigen Stellen finden sich einige bindegewebige Verwachsungen. Bronchien wie rechts, ebenso die Hiluslymphdrüsen.

H a l s o r g a n e : Zungengrund follikelreich. Tonsillen vernarbt, klein. Im Rachen und Kehlkopf ist reichlich schleimiger Eiter. Speiseröhre etwas gestaut, Luftröhre und Bronchien stark gerötet. Bifurkations-, epibronchiale und paratracheale Lymphdrüsen lediglich anthrakotisch, ohne fremde Einlagerungen. Schilddrüse klein, symmetrisch, frei von Knoten. Brustaorta zart. Die Intima zeigt nur wenige gelbe Flecken, desgleichen die großen Halsgefäße.

Die M i l z ist hochgradig geschwollen, weich und vergrößert, Pulpa mäßig abstreifbar.

Die L e b e r ist fast um das Doppelte vergrößert, zeigt spärliche Verwachsungen mit dem Zwerchfell. Die Schnittfläche auf-

fallend gelb, überall ist die Läppchenzeichnung noch zu erkennen. Die Gefäße sind wenig deutlich sichtbar. Die Gallenblase ist prall gefüllt mit auffallend dünnflüssiger grünlicher Galle. Die groben Gallenwege sind gut durchgängig. Beide Nebennieren in richtiger Lage, zeigen ödematös gequollene und etwas entfettete Rinde. Das Mark ist grauweiß, nicht erweicht.

Die Nieren sind knapp mittelgroß, die Kapsel gut abziehbar, die Oberfläche etwas gestaut, auf Schnitt Rinde und Mark getrübt, blutreich. Nierenbecken nicht erweitert. Schleimhaut zart. Ureter schlank.

Harnblase mäßig gefüllt, Boden und Ausgang stark injiziert. Prostata klein, symmetrisch. Samenblase zart, wenig Samenflüssigkeit. Hoden beiderseits im Hodensack. Scheidenhüllen verwachsen. In beiden Inguinalgegenden finden sich Narben. Bauchaorta ist wie die Brustaorta nur ganz wenig sklerosiert. Die paraaortalen Lymphdrüsen nicht vergrößert. Neben der Wirbelsäule und im retroperitonealen Bindegewebe keinerlei Geschwulstbildung vorhanden.

Magen-Darmkanal: Magen etwas dilatiert, Schleimhaut bereits postmortal angedaut. Im Dünndarm reichlich gallige Flüssigkeit. Die Schleimhaut o. B. Wurmfortsatz lumenlos, weißlich, lang ausgezogen. Dickdarm enthält viel eingedickten, geballten Kot. Pankreas in richtiger Lage, zeigt ganz zierlichen Läppchenbau, ist nicht fettdurchwachsen.

Der Schädel sägt sich ziemlich hart. Dura wenig mit dem Schädeldach verwachsen. Liquor der weichen Hirnhäute deutlich vermehrt. Die Basis des Schädels ist überall von spiegelnder Dura ausgekleidet. In den Blutleitern der Basis findet sich etwas Cruor und flüssiges Blut. Die Hypophyse in richtiger Lage, von mittlerer Größe, o. B. Die weiche Hirnhaut etwas gestaut. Auf der Schnittfläche zeigt das Gehirn überall ganz regelmäßige Zeichnung. Die Hirnkammern sind mittelweit, von zartem Ependym ausgekleidet. Stammganglien symmetrisch gebaut, ohne herdförmige Veränderungen. Brücke und verlängertes Mark o. B.

Von hinten wird der Wirbelkanal eröffnet. Der Duralsack ist ziemlich prall mit Liquor gefüllt. Die Dura da und dort mit der weichen Hirnhaut verwachsen. Nach Aufschneiden des Duralsakkes findet sich etwas unterhalb der Mitte des ganzen Rückenmarks

ein ziemlich harter ca. 20 : 11 mm Durchmesser haltender, von einer weißen Haut umgebener, im Duralsack gelegener Tumor, der das Rückenmark stark komprimiert. Nach Fixation des Rückenmarks wird dasselbe auf eine Wachsplatte aufgespannt und die einzelnen Segmente ausgespannt. Dabei läßt sich feststellen, daß die ziemlich derbe und teilweise sicher gegen das Rückenmark verschiebliche längliche Geschwulst zwischen dem 5. und 6. Thorakalsegment gelegen ist. Der Tumor liegt hinten hauptsächlich neben dem linken Hinter- und Seitenstrang. Nach Fixation des Rückenmarks in neutralem Formol wird mitten aus der Geschwulst eine horizontale Scheibe entnommen. Dabei ergibt sich, daß die Geschwulst ringsherum von einer bindegewebigen Kapsel umgeben ist und in ihrem größten Durchmesser 10 : 6 mm mißt.

Abb. 1. Tumor nach Eröffnung des Duralsackes. Zeichnung.

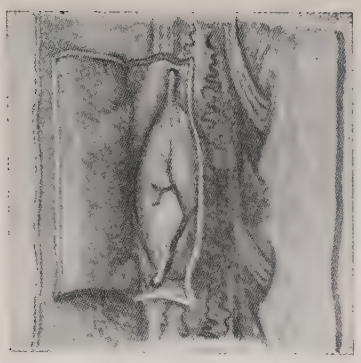

Abb. 2. **Die Arachnoidea ist zur Seite präpariert.**
Man sieht, daß der Tumor im Bereiche der VI l. hintern Rükkenmarkswurzel liegt. Zeichnung.

Sie zeigt bei Betrachtung der Schnittfläche mit Lupenvergrößerung zahlreiche ziemlich weite, mit Blut gefüllte Gefäße, sowie ein faseriges, teils graues, teils etwas bräunliches fleischiges Gewebe, da und dort auch deutlich faserig. Durch den Tumor wird das Rückenmark hochgradig komprimiert und deformiert.

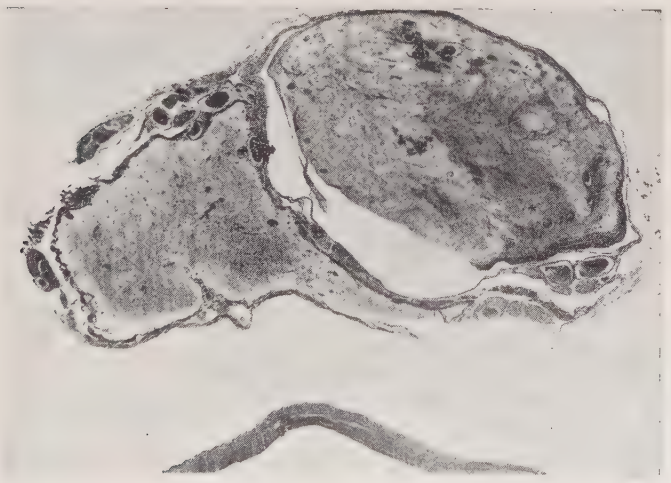

Abb. 3. **Übersichtsbild des Tumors.**
Hämatoxylin — Eosin. Das Rückenmark ist sehr stark komprimiert. Mikrosummar 42. Balgauszug 35 cm.

Es läßt sich die fissura anterior noch erkennen, währenddem die hintere Rückenmarksfissur nicht mehr erkennbar ist. Der Tumor fühlt sich hart an, währenddem das Rückenmark deutliche Erweichung zeigt. Die Kapsel des Tumors ist überall vollkommen vom Rückenmark abgesetzt, der Tumor ist von pia mater ausgekleidet. Makroskopisch wird die Geschwulst noch weiter auspräpariert. Dabei zeigt sich, daß sie unterhalb der Arachnoidea liegt, welche ohne weiteres vom Tumor abgezogen werden kann. Nachdem die Arachnoidea zur Seite präpariert ist, kann festgestellt werden, daß der Tumor im Bereiche der hinteren Rückenmarkswurzel der linken Seite liegt. Sowohl oben als unten kann man den Übergang der Fasern der hinteren Wurzel in den Tumor hinein erkennen. Mit dem Rückenmark hängt der Tumor sonst nicht direkt zusammen. Er ist von einer eigenartigen bindegewebigen Hülle umschlossen, die sich von der hinteren Wurzel direkt auf den Tumor fortzusetzen scheint.



Abb. 4. **Typische neurinomatöse Wirbelfiguren.**
Hämatoxylin — Eosin. Periplan 6 mal. Apochromat 8 mm. Balgauszug 35 cm.



Abb. 5. **Palisadenstellung der Kerne.**
Hämotoxylin — Eosin. Periplan 6 mal. Apochromat 8 mm.
Balgauszug 35 cm.

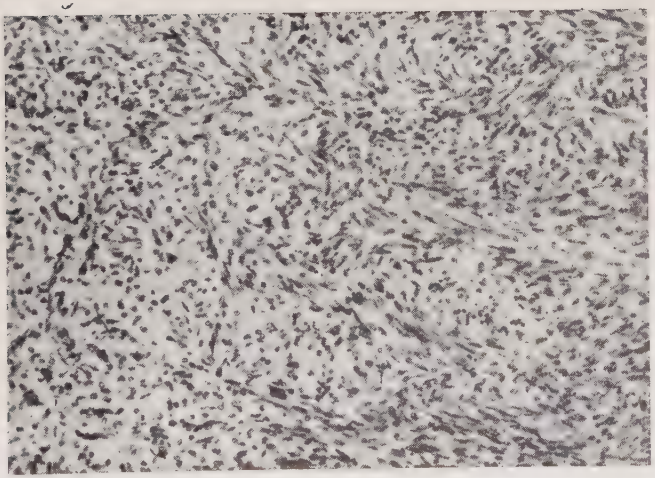

Abb. 6. **Uncharakteristische, fibromähnliche Stelle des Tumors.**
Hämatoxylin — Eosin. Periplan 6 mal. Apochromat 8 mm.
Balgauszug 35 cm.

Die mikroskopische Untersuchung des Tumors ergibt, daß es sich um ein Neurinom der hinteren Rückenmarkswurzel handelt. Die Geschwulst wird außen ausgekleidet von einer bindegewebigen zarten Kapsel, in welcher einzelne markhaltige Nervenfasern nachgewiesen werden können. Im Innern besteht die Geschwulst aus einer faserigen Masse, die z. T. rein kollagener Natur ist, z. T. jedoch die Beschaffenheit von Nervenfasergewebe zeigt. Es werden dabei wirbelartige Faserzüge gebildet, wobei die Kerne fischzugartige Anordnung aufweisen. Dazwischen finden sich reichlich Gefäße, in deren Umgebung starke Hämosiderinablagerungen nachgewiesen werden können. Bei Markscheidenfärbung sind im Tumor keine markhaltigen Nervenfasern vorhanden, dagegen lassen sich nach Bielschowsky feine Faserzüge darstellen. Atypische Kernwucherungen im Sinne maligner Entartung fehlen.

Die Leber zeigt schwerste grobtröpfige Verfettung, wobei die Leberzellen fast ganz von Fetttropfen ausgefüllt sind und da und dort nur noch platte peripher verlagerte Kerne aufweisen. Da und dort sind noch etwas besser erhaltene Zellbezirke vorhanden, ferner eine verschieden stark ausgebildete entzündliche Infiltration der Glissonschen Scheide ohne Gallengangswucherungen.

Die Milz ist hyperämisch, Pulpa ziemlich stark aufgelockert und zellreich, die Follikel unscharf begrenzt. Pulpa im Ganzen sehr blutreich.

Diagnose: Cutartiges, etwa bohnengroßes Neurinom der hinteren linken Rückenmarkswurzel in Höhe des 5.—6. Thorakalsegmentes, mit starker Kompression des Rückenmarkes. (Nach Angabe totale Lähmung beider Beine, Blasen- und Mastdarmlähmung.) Hochgradige Atrophie der unteren Extremitäten. Schwerster Dekubitus, davon ausgehende septische Allgemeininfektion. Septische Schwellung der Milz. Starke hypertrophische Fettleber (3300 gr). Trübe Schwellung der Nieren. Hochgradige braune Atrophie und Erschlaffung des Herzens. Koronarsklerose. Allgemeine Stauung von Lungen, Milz und Nieren.

Die Diagnose Neurinom war im mikroskopischen Bilde mit Sicherheit zu stellen. Es fanden sich die für das Neurinom charakteristischen Merkmale. Es handelt sich um ein Neurinom, das im Übersichtsbild hauptsächlich fibrilläre Partien zeigt, daneben kommen aber auch retikuläre Partien vor. Die Fibrillen sind streckenweise leicht gewellt, zeigen an andern Orten deutliche Wirbelfiguren. Der Tumor ist teilweise ziemlich stark von bindegewebigen Septen durchwachsen. Diese Faserzüge sind zum Teil rein kolla-

gener Natur. Bei der Hämatoxylin-Eosin-Färbung nehmen diese kollagenen Fasern einen intensiv roten Farbton an. Die Kerne haben mehr oder weniger Kugel- oder Eiform. Wo sehr kernreiche Partien sind, nehmen die Kerne mannigfaltige Formen an.

K o r b s c h hat sehr genaue und gründliche histologische Untersuchungen über das Neurinom veröffentlicht. Er stellte fest, daß die plasmatische Substanz nicht aus einzelnen unendlich durchlaufenden Fibrillen besteht, sondern ein Schwammwerk aus Trabekeln und Lamellen mit sehr langgestreckten, schlitz- oder röhrenförmigen Poren bildet. Bei ständigem Gebrauch der Mikrometerschraube sollen sich die scheinbaren feinen Fibrillen als sehr dünne, zur Schnittebene senkrecht oder schräg gestellte Membranen erweisen. Diese Membranen konfluieren mit ähnlich gestalteten, gelegentlich mit fadenförmig auslaufenden gerade an Stellen, an denen sich Kerne befinden. So erhält das Gewebe einen schwammigen Aufbau. An dicken Schnitten soll man besonders gut sehen, „Wie die Faserzüge häufig unter Drehungen in andere Richtungen abbiegen, und wie auf diese Weise die bekannten Wirbelfiguren entstehen." „Die fibrillären und retikulierten Partien sind nur Ausdruckformen ein und desselben Gewebstypus, Strukturmodifikationen eines kontinuierlichen Spongiums." Er schreibt weiter: „Als ein Ergebnis meiner Untersuchungen stelle ich somit fest: die neurinomatöse Grundsubstanz besteht aus einem kontinuierlichen plasmatischen Spongium, welches bald lang- und schmal-, bald rundporig gestaltet ist. Im ersteren Fall handelt es sich um Bezirke, die dem Gewebstyp A Antonis entsprechen, im letzteren um solche vom Gewebstyp B."

Zu gleichen histologischen Feststellungen wie K o r b s c h bin auch ich gekommen. Nach Korbsch soll sich die bindegewebige Durchwirkung neurinomatöser Komplexe in Achúcarro-Präparaten gut präsentieren. Als besonders gute Färbemethode gibt auch er die Mallorysche und die Rankesche an. Die Mallorysche Methode bringt neurinomatöses Plasma und kollagenes Faserwerk in distinktem Farbton zur Darstellung.

In unserem Tumor konnten keine markhaltigen Nervenfasern nachgewiesen werden. Das ganze Gewebe ist reichlich mit Gefäßen durchsetzt. Diese haben ein verschiedenes Kaliber. Sie sind durch unregelmäßig verlaufende bindegewebige Stränge verbunden. In ihrer Nähe ist ab und zu starke Hämosiderinablagerung festzustellen. Atypische Kernwucherungen im Sinne einer malignen Entartung waren im Tumor nirgends zu finden. Die Neurino-

me sind überhaupt in der Regel gutartig. Es sind in der Literatur sehr wenige Fälle von maligner Entartung eines Neurinoms bekannt. W a j s und W i n d z b e r g berichten von einem operierten Neurinoma sarcomatodes mit cystischer Degeneration und vielförmigen Riesenkernen. Kleinere Cysten in Neurinomen werden nicht selten beobachtet. Einen Fall eines kindskopfgroßen Neurinoms, dessen ganzer Querschnitt fast von einer Cyste eingenommen wurde, beschrieb B e c k h o w e. Es war retroperitoneal gelegen und ging wahrscheinlich von einem Lumbalnerven aus. Der Tumor soll auch schnell gewachsen sein. (Patientin merkte erst seit ½ Jahr die Geschwulst). „Man kann sich vorstellen, daß bei der schnellen Wucherung der ektodermalen Anteile des Tumors die Entwicklung der Blutgefäße nicht gleichen Schritt gehalten hat, um die Ernährung der Gewebe voll zu gewährleisten. So entstehen Gewebsnekrosen, und durch Verflüssigung dieser abgestorbenen Partien kommt es zu Cystenbildungen, in die es aus den Gefäßen, deren Wandungen entartet sind, hineinblutet."

Nach Z s c h a u haben die Neurinome, wenn sie in jüngeren Jahren auftreten größere Wachstumstendenz. Im allgemeinen ist nach Angaben in der Literatur die Wachstumsdauer der Neurinome eine sehr lange. P e s k a t o r i beschrieb 5 Fälle von solitären Neurinomen. Mit Ausnahme eines Falles war die Wachstumsdauer überall eine lange.

Unser Fall bestätigt auch die Veröffentlichung von R o s d o l s k y, der 1936 in einer statistischen Bearbeitung der Rückenmarksgeschwülste nachwies, daß im Gegensatz zu den bösartigen Geschwülsten, die in größter Zahl zwischen 31.—40. Jahre zur Beobachtung gelangen, die gutartigen zwischen 51.—60. beobachtet werden. Interessant ist an gleicher Stelle die prozentuale Verteilung der intravertebralen Geschwülste. Es finden sich Neurofibrome und Neurinome in 38% der Fälle, Sarkome 15,5%, Endotheliome 15,5% und Carcinome 11,2%. Unter den extraduralen Geschwülsten finden sich bösartige in 62%, die intraduralen Geschwülste sind fast alle gutartig (89%).

Die Beschwerden gehen bei unserem Patienten auf ca. 1½ Jahre zurück. Nach Angaben in der Literatur (Ask und Upmark) haben die Neurinome eine auf eine meist viel kürzere Zeit sich erstreckende Vorgeschichte als z. B. die Meningeome. Frühzeitiger aber als bei letzteren sollen bei den Neurinomen Wurzelschmerzen hervortreten. Wie im Fall Christensen bemerkt, sollen überhaupt nach Untersuchungen E l s b e r g h s radikuläre Schmerzen

bei hohen Eiweißwerten für Neurinom sprechen. In unserem Falle gab Patient erst in den letzten Wochen Schmerzen an. Schmerzen sollen bei Wurzeltumoren hauptsächlich dann auftreten, wenn sie gegen die Wurzel verschieblich sind und so an den Wurzeln zerren. Hier war der Tumor fest mit der Wurzel verwachsen.

Die Lähmungserscheinungen werden durch die starke Kompression des Rückenmarkes erklärt.

Andere Neubildungen konnten keine festgestellt werden. Meist kommt das Neurinom kombiniert mit anderen Geschwülsten des Nervensystems und seiner Häute vor, so mit Neurofibromen, Endotheliomen und Gliomen. Jedenfalls ist zu achten auf Erscheinungen, die durch eine auf Entwicklungsstörungen beruhende Erkrankung bedingt sein können, so auf Hauttumoren, Pigmentmäler und Fehlbildungen. Davon war in unserem Falle nichts zu finden. Das Wurzelneurinom war also solitär.

Zur Diagnostik der Rückenmarkstumoren möchte ich noch die interessante Feststellung von Elsbergh anführen, der fand, daß oft eine dem Sitz des Rückenmarkstumors entsprechende Distension derGelenkfortsätze bei gewissen Tumorarten vorkomme, so bei Neurinomen und Lipomen; diese Distension werde nicht beobachtet z. B. bei Meningeomen. So konnte bei 11 spinalen Neurinomen 7 Mal der Sitz des Tumors festgestellt werden.

Amyot beschrieb ein umfangreiches Neurinom, von Lumbalwurzeln ausgehend im Bereiche der cauda equina. Es fand sich dabei eine Skoliose, eine Regidität und Rarefikation der Wirbelsäuleknochen. Als differentialdiagnostisch bedeutsam wird hervorgehoben, daß Druck auf die paravertebralen Massen viel heftigeren Schmerz hervorrief als gleichstarker Druck auf die Wirbel. Der Unterschied soll die radikuläre Erkrankung anzeigen, gegen eine schmerzhafte primäre Wirbelerkrankung sprechen. Naffziger und Howard stellten fest, daß bei intradural lokalisierten umfangreichen Tumoren die Kompression der Jugularvenen einen typischen, heftigen Schmerz hervorrufe. Sie glauben, daß dieses Phänomen von differentialdiagnostischem Wert ist, um intradural bedingte Wurzelschmerzen von solchen extraduralen Ursprungs zu unterscheiden.

Es sind in der Literatur Neurinomfälle beschrieben, die im Anschluß an ein Trauma entstanden sind. So berichten Martinez und Cardenal über die Entwicklung eines Neurinoms in der Kniekehle im Anschluß an ein Trauma. Der Tumor ging von ei-

nem Ast des Ischiadikus aus. Vogeler beschreibt ein Neurinom, das sich nach einem Stoß gegen den Oberarm im n. radialis entwickelte. Verfasser hat keine Bedenken, den Tumor als traumatisch entstanden zu erklären in dem Sinne, daß nicht das Trauma die alleinige Ursache gewesen ist, sondern, daß es die an sich vorhanden gewesene Geschwulstanlage zur Entwicklung gebracht hat.

Die Therapie der Neurinome ist eine operative. Borchardt operiert Neurinome nur, wenn sie größere Beschwerden machen oder schnelles Wachstum zeigen.

Bürkner stellte die in den letzten 20 Jahren veröffentlichten operierten Rückenmarkstumoren zusammen. Sie fand dabei nur die verschwindend kleine Zahl von 19 Rezidiven. Die homologen Geschwülste neigen viel weniger zu Rezidiven als die heterologen. Unter den 19 Fällen fanden sich 3 Neurinome.

Zusammenfassung.

1. In dem hier beschriebenen Falle findet sich ein solitäres bohnengroßes Neurinom, ausgehend von der 6. linken hinteren Thorakalwurzel. — Patient litt an einer spastischen Lähmung beider Beine mit starker Hypästhesie bis auf Höhe des processus xiphoideus. Ebenso bestand eine Blasen- und Mastdarmlähmung.
2. Das Neurinom ist von einer bindegewebigen Kapsel umgeben, welche aber überall vollkommen vom Rückenmark selbst abgesetzt ist. Das Rückenmark ist hochgradig komprimiert und deformiert und zeigt deutliche Erweichung. In der Kapsel finden sich markhaltige Nervenfasern, welche von der Wurzel einstrahlen, nicht aber finden sich solche im Tumor selbst.
3. Das Neurinom ist stark mit Gefäßen versorgt, welche von verschiedenstem Kaliber sind. Um die Gefäße herum finden sich an verschiedenen Stellen starke Hämosiderinablagerungen.
4. Zeichen maligner Entartung fehlen vollständig.
5. Die typischen neurinomatösen Wirbelfiguren sind sehr gut darstellbar, ebenso die Palisadenstellung der Zellen. Der Gewebstypus des Neurinoms stellt ein kontinuierliches plasmatisches Spongium im Sinne Korbsch dar.
6. Andere Neubildungen oder Fehlbildungen, die oft im Zusammenhang mit Neurinomen auftreten, sind hier nicht nachge-

wiesen. Geschwulstbildner der Neurinome sind die Schwannschen Zellen, resp. deren Vorstufen, die Lemmoblasten.

Die Annahme eines einzelnen Zellelementes als Geschwulstmatrix erklärt am Besten den einförmigen Bau der Neurinome. — Fälle von maligner Entartung eines Neurinoms kommen sehr selten vor. Das Wachstum der Neurinome ist im allgemeinen ein langsames. Sie werden meist zwischen 50.—60. Lebensjahr beobachtet.

Neurinome im Anschluß an ein Trauma sind beschrieben in dem Sinne, daß die an sich vorhanden gewesene Geschwulstanlage zur Entwicklung gebracht wird.

* * *

Zum Schlusse ist es mir eine angenehme Pflicht, Herrn Prof. Dr. Werthemann für die Anregung und Beratung bei dieser Arbeit und für die Überlassung seines Materials zu danken.

Literatur.

Amyot: Volumineux neurinomes des nerfs de la queu de cheval. — Revue neurol. 40. I 1933.

Antoni: Über Rückenmarkstumoren und Neurofibrome. München und Wiesbaden: J. Bergmann. 1920.

Ask & Upmark: Zur Diagnostik der Rückenmarkstumoren. (Schwedisch) Ref. in Z'blatt f. Neur. & Psych. Bd. 76. 1935.

Becker: Über die Geschwülste der Cauda equina mit einem eigenen Fall-Neurinom. Inaug. Diss. Heidelberg 1936.

Beckhowe: Über ein großes Neurinom der Lendengegend. Inaug. Diss. Münster 1927.

Bielschowsky: Neuropathologische Mitteilungen. Zt.-schrift f. Neur. & Psych. Bd. 155, 1936, S. 313 ff.

Bing: Kompendium der topischen Gehirn- & Rückenmarksdiagnostik. Urban & Schwarzenberg. Berlin & Wien. 1934.

Borchardt: Bemerkungen zu den sog. Sanduhrgeschwülsten des Rückenmarks und der Wirbelsäule. Klin. Wchschr. Jg. 5. № 15. 1926.

Borst: Pathologische Histologie. Leigzig. F. C. W. Vogel 1922.

Bürkner: Rezidivierende Rückenmarkstumoren. Archiv f. Psych. Bd. 92. 1930. S. 167 ff.

Christensen: Ein Fall eines Tumor intraspinalis. Hosp. tid. 1936. Ref. in Z'blatt f. Neur. & Psych. 1936.

Dyggve & Petersen: Drei Fälle intrathorakalen Neurinoms. Ref. in Z'blatt f. Neur. & Psych. 1936.

Flateau: Wirbel- und Rückenmarksgeschwülste, — im Handbuch der Neurologie. Herausgegeben von Lewandowsky. II. Bd. S. 616 ff. J. Springer, Berlin. 1911.

Foerster & Gagel: Ein Fall von Recklinghausenscher Krankheit mit fünf nebeneinander bestehenden verschiedenartigen Tumorbildungen. Zt.-schrift f. Neur. Bd. 138. 1932.

Geschickter: Tumors of the periphoral nerves. (Baltimore). Ref. in Z'blatt f. Neur. & Psych. Bd. 81. 1936.

Herxheimer & Roth: Zum Studium der Recklinghausenschen Neurofibrome. Zieglers Beiträge Bd. 58. 1914. S. 319 ff.

Jura: Über ein großes Neurinom des 7. Halsnerven mit bes. Berücksichtigung der Knochenveränderungen. Archiv. f. klin. Chir. 174. 1933. Ref. in Z'blatt f. Neur. & Psych. Bd. 68. 1933.

Kaufmann: Lehrbuch der speziellen pathologischen Anatomie. 7. & 8. Aufl. Berlin & Leipzig 1922, Walter de Gruyter & Co.

Kirch: Zur Kenntnis der Neurinome bei Recklinghausenscher Krankheit. Zt.-schrift f. Neur. & Psych. Bd. 74. 1922.

Korbsch: Zur Morphologie und Genese des Neurinoms. Archiv f. Psych. Bd. 92. 1930. S. 183 ff.

Krenz: Über ein Neurinom der Orbita. Inaug. Diss. Jena 1919.

Laporte, Riser, Socel: Les tumeurs médullaires indolentes. Revue neurol. Vol. 2. 1927.

Marthinsen: Meningeom-Neurinom. (Dänisch). Ref. in Z'blatt f. Neur. & Psych. Bd. 80. 1936.

Martinez & Cardenal: Ein Fall von Neurinom. (Spanisch). Ref. in Z'blatt f. Neur. & Psych. Bd. 72. 1934.

Molter: Über gleichzeitige cerebrale, medulläre und periphere Neurofibromatosis. Inaug. Diss. Jena 1920.

Naffziger, Howard and Brown: Sanduhrgeschwülste des Rückenmarks. Archiv of Neur. 29. 1933. Ref. in Z'blatt f. innere Medizin.

Naffziger, Howard and V. W. Jones jr.: Dermoid tumors of the spinal cord. Archiv of Neur. 33. 1935. Ref. Kongressz'blatt. f. ges. i. Med. 83. 1936.

Nestmann: Zur Histologie der Neurinome. Virchows Archiv Bd. 265. 1927. S. 646 ff.

Pescatori: Ursprung und Wachstum der Neurinome. Tumori 5 1929.

Ribbert: Geschwulstlehre. Bonn: E. Cohen. 1914.

Rosdolsky: Zur Klinik und Behandlung der tumorösen Erkrankungen des Rückenmarks. (Russisch). Ref. in Z'blatt f. Neur. & Psych. Bd. 78. 1936.

Rössle: Referat auf der med. naturwiss. Gesellschaft zu Jena. Münchner med. Wchschrft. № 37. 1916. S. 1330.

Roussy & Oberling: Atlas du Cancer. Paris: F Alcan 1931.

Scheinker: Beitrag zur Frage der zentralen Neurinome. Z'schr. f. Neur. & Psych. Bd. 155. 1936. S. 338 ff.

Schnitzer: Zur Recklinghausenschen Krankheit. Inaug. Diss. Berlin 1919.

Sommer: Der heutige Stand der Neurinomfrage. Beiträge zur klin. Chir. Bd. 125. 1922.

Verocay: Zur Kenntnis der Neurofibrome. Zieglers Beiträge. Bd. 48. 1910. S. 1 ff.

Vogeler: Trauma und Neurinom. Archiv. f. klin. Chir. 1932.

Walthard: Rückenmarkstumoren (Neurinom & Chordom). Schweiz. Med. Wchschrft. № 51. 1934.

Wallner: Beitrag zur Kenntnis des Neurinoma Verocay. Virchows Archiv. Bd. 237. 1922. S. 331 ff.

Wegelin: Über Rankenneurome. Frankfurter Z'schr. f. Pathol. Bd. 2. 1909. S. 485 ff.

Zeckel: Ein Fall von Neurinom mit Kompression des Rückenmarks. (Holländisch). Ref. in Z'blatt f. Neur. & Psych. Bd. 72. 1934.

Zschau: Beitrag zur Kenntnis der cauda equina. Frankfurter Z'schrft. f. Pathol. Bd. 38. 1929.

„ Über das im höheren Alter auftretende Neurinom. Dtsch. Z'schrft. f. Chir. 243. 1934.